Aus der Leipziger Universitäts-Nervenklinik
(Vorstand: Prof. Dr. P. Schröder)
Arbeit unter Leitung von Prof. Dr. E. Niessl von Mayendorf

Über Linsenkernaphasien

Inaugural-Dissertation

zur Erlangung der Doktorwürde
der Medizinischen Fakultät der Universität Basel

vorgelegt von

ALFRED SCHWERSENZ

aus

Grevenbroich-Elsen
(Deutschland)

STETTEN/BASEL 1937
BUCHDRUCKEREI KARL SCHAHL

Genehmigt

von der Medizinischen Fakultät der Universität Basel

auf Antrag von Herrn Professor Dr. Dr. h. c. R. BING

Tag der Promotion: 27. November 1937

R. UNIV.
BIBLIOTHEEK
LEIDEN

EINLEITUNG:

Ein Gebiet, das eine ebenso große praktische wie theoretische Bedeutung hat, sind die Aphasien und die genaue Lokalisation der Prozesse, die eine solche Störung des Sprachvermögens herbeiführen. Den Wissenschaftler interessiert, ob eine so wichtige Funktion, wie es die Sprache ist, überhaupt in die scharfen Grenzen umschriebener Hirnbezirke zu bringen ist, die wir z. B. für den Sehapparat in der cytoarchitektonisch besonders charakterisierten Rinde der Fissura calcarina gezogen sehen. Der Arzt könnte wiederum aus dem Auftreten von derartigen Störungen schon im Beginn des klinischen Verlaufs einer Hirnerkrankung darin ein wichtiges diagnostisches Hilfsmittel für die Lokalisation des Hirnprozesses haben. Das ist dann gleichbedeutend mit einer besseren Beurteilung der Therapie und der Prognose bei dem betreffenden Patienten.

Die „Sprache" selbst können wir wohl nicht lokalisieren, denn das Wesentliche der Sprache ist die Absicht oder Tendenz, sich mit einem anderen Wesen zu verständigen. Es ist dies eben eine Funktion des Lebens, die als eine biologische Funktion anzusprechen ist, und für die keine anatomisch oder chemisch-färberisch faßbaren Substrate vorhanden sind.

Was wir mit unseren Untersuchungsmethoden dagegen auffinden können, sind die Apparate, deren sich der Organismus bedient, um den physikalischen Vorgang des Sprechens zu beherrschen. Dieser Apparat läßt sich als ein Reflexmechanismus auffassen, dessen afferenten Teil die Gehörbahn darstellt, die im sensorischen Sprachzentrum in der ersten bis zweiten Temporalwindung endet [1]). Als Ausgangspunkt des efferenten Schenkels wird fälschlich auch in neuen Werken und Lehrbüchern immer noch der Fuß der linken dritten Stirnwindung, insbesondere die pars opercularis und die pars triangularis bezeichnet [2]). Auch *Liepmann* und *Kramer* [3]) geben dieses Gebiet an, allerdings nennen sie gleichzeitig das untere Viertel der Zentralwindung. Nach den Untersuchungen von *Niessl v. Mayendorf* [4]) ist als erwiesen anzunehmen,

daß allein die motorischen Foci für die beim Sprechen innervierte Muskulatur im unteren Teil der vorderen Zentralwindung ein motorisches Sprachzentrum darstellen. Einmal weist er eine Anzahl von Gehirnen vor, die große Defekte an den von den anderen Autoren genannten Stellen haben, und deren Besitzer intra vitam niemals Sprachstörungen gehabt haben. Dann zeigt die sekundäre Degeneration, daß die von diesen Stellen ausgehenden Fasern lediglich Verbindungen zwischen der Hirnrinde und den Stammganglien darstellen, weswegen sie von *Niessl v. Mayendorf* als Stammstrahlung [5]) benannt wurden. Sie haben keinerlei Verbindung in direkter Form mit den Assoziations- und Projektionssystemen des Cerebrums. Auch elektrische Reizversuche dieser Gegend führen zu keiner motorischen Äußerung. Es sind eben nur die Foci der Nerven für die beim Sprechen innervierte Muskulatur, für Facialis, Vagus und Hypoglossus; sie liegen am Fuß der beiden vorderen Zentralwindungen und arbeiten unter der dauernden Kontrolle des Gehörs als motorisches Sprachzentrum. Die Vorherrschaft der linken Hemisphäre ist nur bedingt durch die größere Übung, die sie gegenüber der rechten hat [6]). Ganz unnötig ist die Annahme eines besonderen Erinnerungszentrums, wie es *Liepmann, Kramer* [7]) und *Quensel* [8]) tun, die es in die Umgebung des motorischen Sprachzentrums lokalisieren. Das Sprachgedächtnis ist allein eine durch Übung erlangte Fähigkeit der in den Foci des motorischen Sprachzentrums selbst gelegenen Ganglienzellen. Reine motorische Aphasien sind dann nur Gedächtnisstörungen dieser Foci.

Der afferente und der efferente Schenkel dieses Reflexinstrumentes für die Erzeugung der artikulierten Sprache ist durch ein dichtes System von Assoziationsfasern miteinander verbunden, das direkt von der ersten und zweiten Temporalwindung zum Fuß der vorderen Zentralwindung zieht.

HAUPTTEIL:

Wie nun in jeden derartigen Reflexbogen, der der quergestreiften Muskulatur des Körpers zugeordnet ist, übergeordnete Mechanismen eingreifen, z. B. das Fasersystem des Kleinhirns, oder das ganze extrapyramidale System [9]), so liegt es an sich nahe, bei dem differenzierten Bewegungsspiel der Artikulation ganz besonders einen solchen Einfluß zu vermuten.

Hier kommt in erster Linie der Linsenkern in Betracht, von dem besonders *Foerster* und *Wilson* beschrieben haben, daß bei seiner Erkrankung schwere Störungen des motorischen Geschehens auftreten, wie es uns die Krankheitsbilder der Chorea minor, der Chorea Huntington und der Paralysis agitans vor Augen führen. Dabei muß man sich jedoch der Schwierigkeit bewußt sein, daß, wie *Niessl v. Mayendorf* sagt: „Die exakte Grenzbestimmung eines Hirnherdes nicht genügt, um auch nur einigermaßen sichere Aufschlüsse für den Ausfall oder gar für den Sitz der verlorenen Funktion zu gewinnen. Wesentlich für den funktionellen Defekt ist fast immer die Ausschaltung des ganzen Systems“ [10]).

Dementsprechend haben die Arbeiten, die die Aphasie in Beziehung zum Linsenkern setzen, eine reiche Fülle von Verschiedenheiten ergeben; sowohl in Bezug auf die anatomische Lokalisation der Läsion, als auch auf die Deutung des dadurch bedingten Funktionsausfalles.

„Schon *Kussmaul* fiel es auf, daß der Streifenhügel die Region gleichsam nach unten begrenze, innerhalb welcher die Erkrankung eine Störung in der Produktion des Wortbildes selbst herbeiführte. Von diesem Ganglion abwärts gelangt nicht mehr Aphasie, sondern Anarthrie zur Beobachtung“ [11]) (zitiert nach *Niessl v. Mayendorf*). *Wernicke* hatte anfangs ebenfalls die Auffassung, daß die Anarthrie die Folge einer Zerstörung des linken Linsenkernes ist. 1874 schreibt er in seiner Arbeit: „Der aphasische Symptomenkomplex“: „Es ist sonach kein Zweifel, daß durch vollständige Zerstörung des linken Linsenkernes, abgesehen von sonstigen Lähmungen, auch Aphasie entstehen muß. Diese ist also eine Aphasie des Linsenkernes, was ich gegenüber der gewohnten Anschauung hier besonders betonen muß“.

Später hat *Wernicke* selbst diese Annahme fallen lassen [12]).

„*Meynert* hielt es für ausgemacht, daß ein Herd im Linsenkern kontralaterale Halbseitenlähmung zur Folge hätte. *Von Monakow* dagegen leugnet die Bedeutung des Linsenkernes und hält für das Wesentliche die Mitbeteiligung der inneren Kapsel“ [13]) (zitiert nach *Niessl v. Mayendorf*). *Pierre Marie* und *Moutier* [14]) lokalisieren die Anarthrie nicht direkt in den Linsenkern, sondern in die „zone lenticulaire“, die neben dem Linsenkern selbst, noch die Insel, die capsula externa und die capsula interna umfaßt.

Liepmann[15]) hält den Linsenkern für belanglos für die Sprache. Dafür scheint ihm die Unterbrechnug der capsula externa und capsula extrema wichtig im Sinne einer Erschwerung der Findung des motorischen Wortes.

Niessl v. Mayendorf [16]) meint: „Die Linsenkernaphasien sind in der Regel anatomisch subcorticale motorische Aphasien, weil die Situation der Herde eine Umgehung der motorischen Sprachbahn kaum zuläßt“. Eine Mitbeteiligung des Linsenkernes hält er nicht für nötig.

Mingazzini [17]) dagegen setzt sich für die motorische Bedeutung des Linsenkernes als ein für sich allein funktionierendes Organ ein.

Aus diesen verschiedenen Anschauungen ergeben sich ohne weiteres folgende Fragen:

1. Kann man aus der anatomisch histologischen Beschaffenheit des Linsenkernes und seinen Verbindungen auf seine Funktion im Sinne eines Einflusses auf die Motorik des Sprechvorganges schließen?

2. Finden sich bei Gehirnen von Aphasiekranken anatomisch nachweisbare Faserdegenerationen, die vom Linsenkern zu dem Reflexbogen des Sprachvorganges, also zu den Sprachbahnen und den Gehörbahnen, ihren Verlauf nehmen?

Zur Beantwortung dieser Frage möchte ich zwei Gehirne von Kranken untersuchen, die beide während ihres Lebens aphasische Störungen gehabt haben. Das zu untersuchende Material stammt aus der Leipziger Universitätsnervenklinik. Für das freundliche Überlassen der Krankengeschichten und der präparierten Gehirne, sowie für die Möglichkeit, sie im Institut durcharbeiten zu dürfen, möchte ich Herrn Professor *Niessl v. Mayendorf* und Herrn Professor *Schröder* in Leipzig meinen besten Dank aussprechen.

Bevor ich aber auf die Schilderung der Befunde eingehe, will ich eine Übersicht über die in der Literatur vorhandenen Befunde und Untersuchungsergebnisse geben, die den einzelnen Autoren als Grundlage für ihre Anschauungen über „Linsenkern und Aphasie“ gedient haben.

Aus der mir zur Verfügung stehenden Literatur ersieht man, daß einige Autoren Befunde beschreiben, die viel Übereinstimmendes zeigen und eindeutig auf eine Beteiligung des Linsenkernes bei der intra vitam vorhanden gewesenen aphasischen Störung hinzuweisen scheinen. Andrerseits findet man wieder viele Angaben, die in scharfem Gegensatz dazu stehen.

Zunächst einige Autoren, die zum Mindesten eine Mitbeteiligung des Linsenkerns als wesentlich für eine fehlerfreie Artikulation halten.

Bastian [18]) schuldigt für das Zustandekommen einer Aphasie auf Grund einer organischen Läsion den Verschluß der linken Arteria Fossae Sylvii an. Dabei kommt es, nach seinen Untersuchungen, zur Erweichung des motorischen Abschnittes der inneren Kapsel und des größten Teiles des Streifenkernes, sowie auch des Rolando'schen Rindengebietes. Auch *Dedié* [19]) schließt sich an Hand eines von ihm untersuchten Falles dieser Meinung an. Bei seinem Fall liegt der Defekt auch im Versorgungsgebiet der Arteria Fossae Sylvii. *Dedié* geht dann noch weiter und folgert, daß man nur mit einer Art der Aphasieform auskommt, nämlich der zentralen Aphasie von *Goldstein* oder *Pierre Marie*, die diesem Defekt entspricht. Die einzelnen Unterarten, wie Dysarthrie, Anarthrie u. s. w. seien nur graduelle Unterschiede, abhängig von der Größe und Form des Defektes.

Von *Pierre Marie* ist ein Fall von Aphasie beschrieben, bei dem folgende Hirnteile befallen sind: „Erweichung der zwei hinteren Drittel der Insel, mit Befallensein der Capsula externa, angrenzend an die äußere Zone des Linsenkernes. Daneben beschreibt er noch zwei weitere Fälle mit ähnlichen Läsionen (Fall 156 und Fall 158). Es handelt sich in diesen beiden untersuchten Gehirnen um eine Schädigung des Linsenkernes neben gleichzeitig vorhandenen anderen Herden, die zum Teil in der inneren Kapsel, ferner in der dritten Frontalwindung und ersten bis zweiten Temporalwindung lokalisiert waren; dabei bestand vorher Anarthrie“ (zitiert nach *Moutier:* L'Aphasie de Broca).

Moutier [20]) selbst stellt in diesem Buch etwa 45 Fälle eigener Beobachtung von Anarthrie zusammen (Fall 186 bis Fall 231), wo die „zone lenticulaire" in wechselnder Ausdehnung krankhaft verändert war.

Dagegen führt *Liepmann* [21]) mehrere Untersuchungsergebnisse an, von denen er ausdrücklich betont, daß dabei der Linsenkern völlig frei von irgendwelchen anatomischen Veränderungen gefunden wurde und dennoch Aphasie bestand. Hier saßen die Läsionen hauptsächlich in der Gegend der Capsula externa. Besonders deutlich ist es in seinem Fall 11 (Kiensherff), bei dem der Herd subinsulär sitzt und dabei die Capsula externa völlig zerstört, jedoch den medialwärts davon gelegenen Linsenkern nicht mitergreift.

Dazu bringt *Liepmann* noch zwei weitere Fälle (Fall 17: Ahrent, Fall 18: Gumpert), wo einmal ausgedehnte Herde die Linsenkerne beiderseits fast gänzlich, und beim zweiten Fall den linken Linsenkern weitgehend zerstörten und dennoch vorher gute Sprache bestand.

Ganz im Gegensatz zu *Liepmann* stehen die Befunde und Anschauungen *Mingazzinis*. In mehreren von ihm untersuchten Gehirnen Aphasischer fanden sich allein Defekte des Linsenkernes der linken Seite. *Mingazzini* [22]) gibt daraufhin den einzelnen Abschnitten des Linsenkernes eine besondere Bedeutung für den Grad des Funktionsausfalles. Er sagt: „Ist das linke Putamen lädiert, so bekommt man häufig eine ausgeprägte Dysarthrie (= formelle Sprachstörung). . . . Nimmt die Läsion die vier hinteren Fünftel des linken Ganglions ein, so tritt Dysarthrie auf, die bis zur Anarthrie führen kann".

In einem Fall, den *Schaffer* [23]) in den letzten Jahren beschrieben hat, besitzt die Läsion wieder größere Ausdehnung. Der Hauptherd sitzt links subinsulär, verdrängt den Linsenkern (Putamen + Pallidum) nach medialwärts und wuchert zum Teil in ihn hinein. Der Herd grenzt dicht an die innere Kapsel, die dadurch einer Druckschädigung ausgesetzt ist. Bei diesem Patienten litt besonders das Wortverständnis, ferner die Evokation der Wörter; d. h. es standen ihm die notwendigen Worte nicht zur Verfügung. Sehr auffällig war hier außerdem noch eine konstante Perseveration.

Wenn man alle diese Fälle und die darüber berichtenden Arbeiten auf ihre Beweiskraft entweder für oder gegen das Vor-

handensein einer Linsenkernaphasie hin ansieht, so kann man folgendes hervorheben:

Außer den Angaben *Mingazzinis*, der bei seinen Aphasien nur Herde im Linsenkern fand, zeigen die Untersuchungen aller anderen Autoren über die Aphasien, daß stets neben den Linsenkernläsionen noch andere Defekte vorhanden waren, die zum Teil in der inneren Kapsel, dann in der capsula externa, im Balken und an anderen Stellen liegen. Diese Arbeiten sind also aus diesem Grunde weder für noch gegen eine Bedeutung des Linsenkerns bei aphasischen Symptomen zu verwerten. Zu den Untersuchungen *Mingazzinis* kann man hinzufügen, daß man auf Grund anatomischer Befunde allein keineswegs die Grenze des Defektes mit der Begrenzung des funktionell ausfallenden Gebietes gleichsetzen darf. Es können vielmehr durch Druckschädigungen oder durch Behinderung des ernährenden Blutstromes oder auch durch Stoffwechselprodukte des kranken Herdes wichtige angrenzende Bahnen funktionell vollkommen geschädigt sein, ohne anatomisch nachweisbare Veränderungen aufzuzeigen. Und es genügt schon ein nur wenige Millimeter breiter Defekt in der an den Linsenkern angrenzenden Capsula externa und in der inneren Kapsel, wie ein von mir untersuchter Fall zeigt (Fall Walter), um eine ausgesprochene Dysarthrie hervorzurufen.

Dagegen sind die Angaben von *Monakow* und *Liepmann* eher beweisend und zwar im Sinne der Belanglosigkeit des Linsenkernes für die Sprache; denn wenn in mehreren genau untersuchten Fällen der Linsenkern teils vollständig auf beiden Seiten oder auch nur links, teils weitgehend zerstört beschrieben wird, und dabei immer eine gute Sprache vorhanden gewesen war, so ist es augenscheinlich, daß dieses Organ für die Sprachfunktion entbehrlich ist. Wir können einem anatomisch gesund aussehenden Organ nicht mit Sicherheit zuschreiben, daß es auch funktionell ohne Fehler ist, wir können aber von einem zerstörten Organ aussagen, daß es sicher nicht mehr funktionstüchtig gewesen sein kann.

Im gleichen Sinne sprechen nun ebenfalls ein von *Mills* und *Spiller*[24]) mitgeteilter Fall, und zwei von *Niessl v. Mayendorf* untersuchte Hirnbefunde Aphasischer.

In dem Fall von *Mills* und *Spiller* findet sich eine vollständige Zerstörung des linken Linsenkernes und trotzdem bestanden keinerlei Zeichen einer Aphasie. Es fanden sich ferner hierbei noch

eine alte hämorrhagische Zyste im hinteren Abschnitt der dritten linken Stirnwindung und eine vollständige Zerstörung der linken Insel.

Auch bei den beiden Fällen von rein sensorischer Aphasie, die *Niessl v. Mayendorf* [25]) in der Arbeit „Zur Frage der parietalen Aphasie“ analysiert, finden sich neben corticalen Herden auch weitgehende Läsionen im linken Linsenkern, ohne daß dadurch eine zusätzliche Störung zu der rein sensorischen Aphasie hinzutritt. Zum zweiten Fall sagt *Niessl v. Mayendorf* selbst: „Der Fall gehört ferner zu jenen, bei welchen trotz fast vollständiger Zerstörung eines Putamens und einer beträchtlichen Läsion des Schweifkernkopfes weder choreatische Bewegungen, noch Zittern oder irgendwelche sogenannte striäre Bewegungsstörungen oder pathologische Veränderungen des Muskeltonus beobachtet werden konnten“.

In neuester Zeit nähern sich auch *Marinesco* und *Kreindler* [26]) und *Thiele* [27]) der Anschauung von *Niessl v. Mayendorf* über die Aphasie. Sie führen ebenfalls eine fehlerfreie Sprache allein auf die Intaktheit der Assoziationen zwischen den einzelnen corticalen Sinneszentren und auf unversehrte Projektionsbahnen für die Sprachmuskulatur zurück.

Diese Zusammenstellung der Literatur zeigt, daß es auch auf Grund anatomischer Befunde nicht ohne weiteres gelingt, zu einer einheitlichen Auffassung des Linsenkernproblems zu gelangen. Trotzdem aber muß man immer wieder pathologisch-histologische Untersuchungen anstellen, um wenigstens schrittweise dem wirklichen Sachverhalt näher zu kommen.

Aus diesem Grunde möchte ich zwei Beobachtungen als Beitrag zu dieser Frage hinzufügen. Es sind eigene Untersuchungen von Gehirnen aus der Leipziger Universitätsnervenklinik unter gleichzeitiger Benutzung der dazugehörigen Krankengeschichten.

Sehr charakteristisch und gut verwertbar für die Fragen über Linsenkernaphasie ist zunächst der erste Fall Walter (Nr. 1050).

Es handelt sich hier um eine 62 jährige Frau, die am Vortage in ihrer Wohnung einen Schlaganfall erlitten hatte und am 18. Juni 1936 in die Klinik eingeliefert wurde, wo sie nach 10 Tagen verstarb.

Die Krankengeschichte bietet an Bemerkenswertem folgende Angaben:

Zustand nach Schlaganfall. Die Pupillen reagieren auf Licht und Convergenz. Der rechte Facialis ist in allen Ästen paretisch. (Es besteht eine Lähmung der rechten oberen Extremität.) Die Zunge weicht etwas nach rechts ab. Es besteht Unmöglichkeit, die rechte obere Extremität zu bewegen. Auf der Haut des ganzen rechten Armes ist ein Ödem vorhanden; dabei besteht eine Hypertonie und eine Sensibilitätsstörung und eine Herabsetzung der Reflexe gegenüber der linken Seite. Das Verhalten der linken oberen Extremität in Bezug auf Motorik, Sensibilität und Reflexe ist normal. Der neurologische Befund der unteren Extremitäten hebt hervor, einen positiven Babinski rechts und einen positiven Oppenheim-Reflex links.

Die Angaben über die Sprachfunktion lauten: Stark verwaschene bulbäre Sprache; kein Silbenstolpern.

Offenbar liegt hier also eine linksseitige Apoplexie vor mit Schädigung der Bahnen für den rechten Arm, das rechte Bein und die Sprache. Nach den leider nur spärlichen Angaben der Krankengeschichte kann man diese hier vorliegende Störung als Dysarthrie, d. h. eine dem Gebiet der motorischen Aphasie untergeordnete Störung, bezeichnen. Ist hier nun auch der Linsenkern beteiligt?

Sehen wir uns das Gehirn dieses Falles an. Makroskopisch zeigen sich keinerlei Veränderungen. Es wurde dann in Serienschnitte in frontaler Richtung zerlegt und nach *Weigert-Pal* gefärbt. Hierbei liegen nun auf der Schnittserie, die das Gebiet der Stammganglien trifft, deutliche Veränderungen vor. Auf den Schnitten Nr. 990—1220 ist der nur etwa 2 Millimeter breite Spalt, der zwischen dem Linsenkern und dem Claustrum liegt und die äußere Kapsel darstellt, durch eine Blutung zerstört. Das Putamen des Linsenkerns ist in diesem Gebiet zumindest anatomisch nicht verändert. Nun sieht man noch einen deutlichen hellen sekundären Degenerationsstreifen von dieser Region zur Rinde der vorderen Zentralwindung ziehen. Erst auf den Schnitten Nr. 1230—1420 greifen die Veränderungen von der Capsula externa auch in einer Ausdehnung von 2—3 Millimetern auf den angrenzenden Rand des Linsenkernes über. Dieser Herd durchbricht ferner noch im oberen Teil die äußere Kapsel und greift in schmaler Ausdehnung auf die innere Kapsel über, wodurch die langen Projektionsbahnen unterbrochen werden. (Siehe Bild I.) Außerdem ist die Schleife sekundär degeneriert, was uns gut die Sensibilitätsstörungen erklärt. (Siehe Bild II.)

Es werden durch diese Läsion nun Bahnen sowohl motorischer, wie auch sensibler Art unterbrochen. Motorische Fasern für Zunge,

Lippe, den Arm und das Bein der rechten Seite. Sensibel nur für die Extremitäten, was man aus der Hypertonie mit gleichzeitiger Herabsetzung der Reflexe schließen muß. Als anatomische Grundlage hierfür finden wir ferner noch eine deutliche sekundäre Degeneration der Pyramidenbahn und partiell auch des lemniscus med. auf der linken Seite. (Siehe Bild II.)

Wenn dieser Befund auch nicht eindeutig klarstellt, ob die motorische Sprachbahn nur durch die äußere Kapsel zieht, oder sich partiell auch den langen Projektionsbahnen der Capsula interna beigesellt, so zeigt sich doch, daß hier anatomisch keine Verbindungen zum Linsenkern bestehen. Dieser ist bis auf eine sehr schmale Rindenzone völlig unversehrt und auch bei genauestem Betrachten der Schnitte sieht man keinen sekundären Degenerationsstreifen von dem geschädigten Linsenkernrand zur Rinde oder zum Rückenmark ziehen.

Vielmehr kann man, analog den Beobachtungen anderer Autoren, die hier vorhanden gewesene Sprachstörung mit großer Wahrscheinlichkeit auf die Zerstörung der äußeren Kapsel beziehen. So schreibt *Liepmann:* „Dagegen wirkt die Unterbrechung von Capsula extrema und externa im Sinne der Erschwerung der Findung des motorischen Wortes". Auch *Bonhoeffer* beschreibt den Sitz einer Läsion, die eine motorische Aphasie verursacht hatte, an ähnlicher Stelle. Es heißt u. a.: „Der Herd auf der Grenze von Kapsel und Stabkranz hat sich lateralwärts bis zu einer schmalen Läsion der Capsula extrema ausgedehnt". Obwohl *Bonhoeffer* selbst diesem Defekt keine besondere Bedeutung beimißt, kann man ihn doch nicht übergehen. Die Capsula externa wird doch durchzogen von Projektionsfasern des unteren Abschnittes der vorderen Zentralwindung, die die Foci für Lippen, Zunge und Hand enthält, was deutlich aus der Abbildung auf Tafel V in *Niessl v. Mayendorfs* Buch über „Die aphasischen Symptome und ihre corticale Lokalisation" hervorgeht. Bei dem hierin analysierten Fall des Kaufmanns August Fomm findet sich als Ursache für die vorhanden gewesene Sprachstörung eine Veränderung der Capsula externa. Diese ist in ein weißes Feld umgewandelt, das von den absteigenden Markfaserdegenerationen herrührt.

Epikritisch betrachtet, hat der vorher beschriebene Fall Walter mit dem Fall Fomm gemeinsam, daß auch hier die Capsula externa zerstört ist. Da jedoch auch eine Läsion der inneren Kapsel durch denselben Herd bedingt ist, läßt sich nicht feststellen, welchen

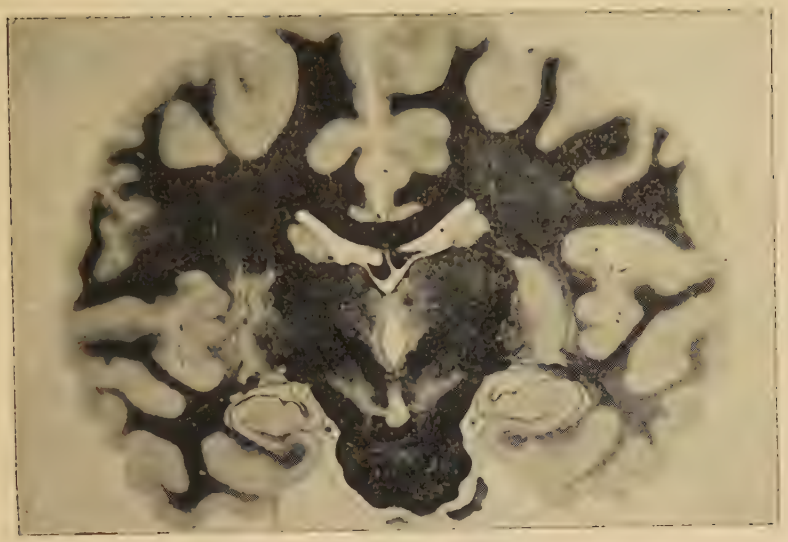

Bild I.

Bild II.

Weg die motorische Sprachbahn hier genommen hat. Jedoch ist es äußerst unwahrscheinlich, daß die schmale Läsion am Linsenkernrand irgendwelche Sprachstörungen zur Folge gehabt haben würde. Trotzdem nun aber der Linsenkern sonst in fast seinem ganzen Anteil keinerlei pathologisch-anatomische Veränderungen zeigt, bei der vorliegenden motorischen Aphasie, läßt sich dennoch nicht der Schluß ziehen, daß er für das Sprachgeschehen ohne Bedeutung ist. Auch die feinste mikroskopische Untersuchung, die keinerlei anatomische Veränderungen aufdeckt, kann eine fuktionelle Störung des Linsenkerns nicht ausschließen.

Anders ist es jedoch, wenn, bei weitgehender Zerstörung der Linsenkerne, keine aphasischen Symptome aufgetreten sind. Auch einen solchen Fall hatte ich Gelegenheit zu untersuchen.

Es handelt sich um eine 52 jährige Frau, die plötzlich mit Verwirrtheitszuständen und Sprachstörungen erkrankte und in die Leipziger Universitätsnervenklinik eingeliefert wurde, wo sie nach 14 Tagen ad exitum gekommen ist. Das Gehirn wurde in Serienschnitte zerlegt, und ich habe es für diese Arbeit mit verwertet, da ein ziemlich auffälliger Befund vorlag. Der Fall gibt erneut Gelegenheit, das Für und Wider, das man an funktioneller Bedeutung den einzelnen Hirnabschnitten zuspricht, genau abzuwägen. Immerhin muß man die Einschränkung machen, daß bei der Größe und Vielgestaltigkeit der hier vorliegenden Herde die Gesamtfunktion des Großhirns mit beeinträchtigt war und dadurch die Beurteilung der Befunde erschwert. Es ist doch neben Teilen der Linsenkerne noch der linke Occipitallappen weitgehend zerstört, dann das Splenium des Balkens und noch weitere kleine Hirnpartien. Trotzdem ist auch dieser Fall als Beitrag zur Frage der Linsenkernaphasie wertvoll. Nur wird es aus dem oben erwähnten Grunde unsere Aufgabe sein, bestimmten klinischen Ausfallserscheinungen entsprechende anatomische Defekte zuzuweisen und die Abhängigkeit der Funktionen voneinander zu berücksichtigen.

Aus der Krankengeschichte des vorliegenden Falles entnehmen wir folgendes:

Die 52 jährige Aufwärterin Anna Döring aus Leipzig wurde am 6. Juni 1931 in die Universitäts-Nervenklinik eingewiesen, weil sie am Vortage plötzlich nicht mehr orientiert war und alles mögliche Sinnlose getan hatte. Durch die Tochter der Patientin erhalten wir die Angaben über ihre Vorgeschichte.

Frau D. sei früher nie ernstlich krank gewesen und hat noch bis vor einigen Jahren als Aufwärterin gearbeitet. Seit mehreren Jahren ist sie erwerbsunfähig geschrieben, „weil sie es mit den Nerven zu tun gehabt hat". Sie klagte seit dieser Zeit über Kopfschmerzen und Schmerzen in den Beinen. Vor einigen Wochen sei ihr einmal die Sprache für Minuten weggeblieben. Von einer luetischen Infektion sei nichts bekannt gewesen.

Die Patientin war in den letzten 2 Jahren in Behandlung wegen neuralgischer und allgemein nervöser Beschwerden Pupillenstörungen wurden von dem behandelnden Arzt schon längere Zeit beobachtet, ebenso sehr schwache Patellarsehnenreflexe.

Über den Befund bei der Aufnahme sind folgende Aufzeichnungen vorhanden: Die Patientin ist völlig ruhig, gibt kaum Antwort. Sie scheint desorientiert zu sein. Lähmungen sind nicht vorhanden. Das Babinski'sche Phänomen war beiderseits positiv, die Pupillen reagierten sehr schlecht.

Vom nächsten Tag, dem 7. Juni, lauten die Angaben: Die Patientin liegt teilnahmslos im Bett, gibt nur sehr unklare Antworten. Sie ißt selbst, läßt nicht unter sich, schläft ohne Mittel.

Am 8. Juni wurde die Kranke vollständig durchuntersucht. Dabei wurden alle Hirnnerven außer dem Hypoglossus funktionstüchtig gefunden. Bei Prüfung der Funktion dieses Nerven zeigte sich ein leichtes Abweichen der Zunge nach rechts. Der Patellarsehnenreflex war rechts gut auslösbar, links nur eine Spur angedeutet. Die Achillessehnenreflexe waren nicht auslösbar. Bauchdeckenreflexe seitengleich. Die aktive Beweglichkeit war frei, der Muskeltonus normal, die grobe Kraft erhalten. Babinski beiderseits positiv, kein Klonus.

Der allgemeine neurologische Befund lautet zusammenfassend:

„Die Hirnnerven, außer dem N. Hypoglossus, zeigen normales Verhalten. Die Prüfung des N. Hypoglossus ergibt, daß die Zunge eine Spur nach rechts abweicht.

Trophische Störungen der Muskulatur sind nicht vorhanden. Die aktive Beweglichkeit ist vollkommen frei. Der Tonus der Muskulatur ist normal. Die grobe Kraft ist gut erhalten.

Eine Sensibilitätsprüfung führt zu keinem Ergebnis, da die Patientin keine verwertbaren Angaben macht.

Das Verhalten der Reflexe ist an den oberen Extremitäten beiderseits gleich. Radiusperiost- und Tricepsreflexe sind auslösbar. Die Bauchdeckenreflexe sind seitengleich.

Der rechte Patellarsehnenreflex ist stark abgeschwächt gegenüber der linken Seite. Links ist ein normaler Reflex auslösbar, rechts nur die Spur eines Reflexes. Die Achillessehnenreflexe sind beiderseits nicht auslösbar.

An Pyramidenbahnsymptomen liegt vor: ein beiderseitiger Babinski-Reflex und ein rechtsseitiger Oppenheimreflex. Kein Fußklonus.

Bei der Untersuchung der Augen finden sich die Lidspalten und die Bulbi äußerlich ohne Befund. Sehstörungen sind wahrscheinlich. Die Pupille ist rechts weiter als links. Beiderseits sind die Pupillen etwas ent-

rundet. Die Lichtreaktion ist links sehr träge, rechts starr. Eine Convergenzreaktion ist nicht zu prüfen, da die Patientin nicht convergiert.

Der übrige körperliche Befund weist außer einer starken Adipositas keinerlei Abweichungen von einem normalen Körper auf. Die Wassermannsche Reaktion im Blut war negativ".

Eine am 9. Juni vorgenommene Lumbalpunktion hat das Ergebnis: Pandy ++++, Nonne-Apelt +++++, Weichbr +, Zellzahl 63/3.

Bei dieser Lumbalpunktion wurde anschließend eine Encephalographie gemacht, die folgendes Ergebnis zeigt: „Das Ventrikelsystem ist nicht gefüllt mit Luft. Mäßige Luftmengen in den basalen Cysternen. Mittelreiche Luftmengen diffus über der Convexität, von ungefähr mittelfleckiger Configuration. Schädelknochen der Convexität mittelstark, nicht ganz scharf strukturiert.

Nähte und Gefäßzeichnung o. B. Sella turcica mittelgroß, gut konturiert".

Da ich die Patientin nicht selbst auf Sprachstörungen hin untersuchen konnte (sie war zu dieser Zeit schon sehr bewußtseinsgetrübt), muß ich mich mit den wenigen Aufzeichnungen begnügen, die hierüber berichten.

Am 8. Juni verhält sich die Patientin im Untersuchungszimmer folgendermaßen:

Spontan spricht sie oft: „Ja, ich weiß garnicht, was ist wahr, was ist los?". Sonst redet sie von sich aus nichts weiter. Auf Fragen antwortet sie:

Alter?: „Das weiß ich nicht".
Datum?: „Das war doch garnicht wahr".
Jahreszahl?: „Ja, das weiß ich nicht" (blickt verständnislos).
Krank?: „Ich kann es nicht sagen".
Verheiratet?: „Nein" (stimmt).
Kinder?: „Nein" (stimmt nicht).
Wo hier?: „Ich weiß nicht".

Auf weitere Fragen antwortet sie dann noch: „Was soll denn das sollen?". Oder: „Das wird man mir wieder doch hoffentlich gesund machen". Oder: „Da kann doch mal wieder geholfen werden".

Das optische Erkennen läßt sich nicht prüfen, da die Patientin die vorgezeigten Gegenstände nicht benennt. Sie schüttelt dabei nur mit dem Kopf.

Aufforderungen, wie „Zunge zeigen", „Hand hoch heben", kommt sie nicht nach, blickt dabei nur verständnislos umher.

Die Diagnose lautet: „Motorische und sensorische Aphasie. Wohl auch rechtsseitige Hemianopsie".

Im weiteren Verlauf der Erkrankung verschlechtert sich der Zustand sehr.

Am 11. Juni liegt die Kranke, laut Bericht, stumpf im Bett.

Am 12. Juni verzeichnet die Krankengeschichte: Heute hinfälliger, mehrmals erbrochen. Zeitweise leicht benommen. Wühlt am Bettzeug herum. Keine Nahrungszufuhr möglich.

13. Juni: Wieder etwas lebhafter. Kann wieder Nahrung zu sich nehmen. Befund: Rechtsseitige schlaffe Lähmung.

Reflexe rechts herabgesetzt gegenüber links. Babinski beiderseits positiv, rechts stärker positiv als links.

Auf die Frage: „Wie geht es?“, antwortet sie nur: „Ja — — — ja“.

Wie heißen Sie? „Ja — — — ja“.

Auf weitere Fragen hört man nurmehr einzelne unverständliche Wortbruchstücke.

Die Diagnose lautet in dem Bericht: „Aphasie, motorisch und sensorisch. Die motorische Aphasie steht jetzt mehr im Vordergrund“.

Am 15. Juni ist der Zustand unverändert. Die Patientin liegt hilflos im Bett.

Nach weiteren 3 Tagen, am 18. Juni, heißt es: Patientin wird immer hinfälliger. Nimmt nur sehr wenig Nahrung zu sich. Sie ist leicht benommen.

Am 21. Juni: Exitus letalis um 6 Uhr früh, unter den Zeichen der Kreislaufschwäche.

Als Therapie bekam die Patientin bis zum letzten Tage Jodkaligaben von 3 mal 1 Eßlöffel täglich, einer 2- bis 3 %igen Lösung.

Betrachten wir den vorliegenden Fall zusammenfassend, so haben wir hier den Verlauf einer Hirnlues vor uns, die jahrelang nur Allgemeinsymptome, wie Kopfschmerzen, Schmerzen in den Beinen und allgemeine Nervenschwäche zur Folge hatte. Diese Symptome ließen noch keine Lokalisation des Prozesses im Cerebrum zu. An eine Lokalisation mußte man erst denken, als sich das Bild der Krankheitserscheinungen am 6. Juni 1936 akut verschlimmerte. An diesem Tage wurde die Kranke plötzlich desorientiert, sie tat allerlei Sinnloses und wurde aus diesem Grunde in die Universitätsnervenklinik Leipzig eingewiesen.

Während die Patientin früher ein lange Jahre hindurch ziemlich gleichbleibendes Krankheitsbild darbot, lag bei der jetzt in der Klinik vorgenommenen Untersuchung ein ganz neuartiger Befund vor: Die Patientin war desorientiert. Lähmungen waren nicht vorhanden. Dagegen deutliche Pupillenstörungen und eine Abschwächung des Patellarsehnenreflexes auf der rechten Seite.

Man mußte jetzt zwangläufig eine Läsion der Pyramidenbahn, ferner eine Ausdehnung der Störung auf wichtige Rindengebiete annehmen, was man für die Erklärung der Desorientierung braucht.

Die aphasischen Symptome dieser Kranken sind nicht so einfach zu deuten, wie es auf den ersten Blick hin scheint. Eine Dysarthrie besteht nach dem Untersuchungsbefund nicht. Mit Sicherheit läßt sie sich aber durchaus nicht ausschließen, da die Kranke nur einen beschränkten, stereotyp wiederholten Wortschatz be-

nutzt. Vielleicht liegt aber doch schon bei diesem kurzen Examen in dem Ausspruch: „Was soll denn das sollen?“ eine verbale Paraphasie vor. Die Patientin wollte wohl sagen: „Was soll denn das heißen?“. Immerhin ist an der klinisch festgelegten Diagnose vom 8. Juni: Motorische Aphasie, zumindest eine partielle Aphasie, anzunehmen. Anders ist es dagegen mit der ebenfalls vom Untersucher damals angegebenen sensorischen Aphasie. Man kam auf diesen Gedanken, weil die Patientin vorgezeigte Gegenstände nicht benannte. Es wurde aber übersehen, daß man eine sensorische Aphasie oder eine optische Aphasie erst annehmen kann, wenn bei der Prüfung eine optische Agnosie ausgeschlossen worden ist. Das war bei diesem Fall aber nicht zutreffend. Diese Frage muß also bis zur Klärung des pathologisch-anatomischen Befundes offen bleiben.

Eine weitere Änderung hat der Zustand der Kranken am 13. Juni erfahren. Es hat sich eine rechtsseitige schlaffe Lähmung eingestellt. Die Reflexe sind nun rechts gegenüber links herabgesetzt. Nun haben wir eine ausgesprochene motorische Aphasie. Die Patientin spricht nur noch die Worte: „Ja — ja“ und einige unverständliche Wortbruchstücke.

Dieser Zustand erfuhr keinerlei Änderung mehr, nur das Allgemeinbefinden der Kranken wurde von Tag zu Tag schlechter, so daß sie 8 Tage nach diesem zweiten Insult ad exitum gekommen ist.

Das Gehirn wurde nach der üblichen Vorbehandlung von dem Präparator der Leipziger Nervenklinik, Herrn *Thormann*, in eine lückenlose Serie von 2050 Schnitten zerlegt, von der anfangs jeder 20. Schnitt, und aus den pathologisch veränderten Gebieten jeder 10. Schnitt, nach *Weigert-Pal* gefärbt und eingebettet wurde. Infolge der präzisen Arbeit dieses Präparators besteht diese Serie aus vollkommen gelungenen Schnitten, die den anatomischen Befund klar übersehen lassen.

Makroskopisch fiel an dem Gehirn nur auf, daß der linke Occipitallappen etwas kleiner ist, als der rechte. Sonst sind keine weiteren Unterschiede zwischen der rechten und der linken Hemisphäre wahrnehmbar.

Das Gehirn ist von occipital nach frontal geschnitten. Die ersten 500 Schnitte zerlegen die Occipitalhirne. Dabei tritt die schon makroskopisch erwähnte Schrumpfung der linken Seite

wieder deutlich hervor. Während nun Mark und Rinde der rechten Hemisphäre frei von pathologischen Erscheinungen in diesem Gebiet sind, finden wir links weite Rindengebiete in ihrer Struktur schwer geschädigt. Das Marklager ist ebenfalls weitgehend gelichtet, sodaß sich bestimmte Einzelbahnen sekundärer Degeneration nicht verfolgen lassen. Gröbere Erweichungsherde sind nicht zu erkennen, vielmehr liegt ein Prozeß vor, der diffus die gesamte Hirnsubstanz ergriffen hat.

Auf der Schnittreihe Nr. 500 bis 800 wird der Markkörper wieder faserreicher, die Rinde gewinnt ihre normale Struktur wieder. Auf dem Schnitt Nr. 800 zeigen beide Hemisphären wieder normale Faser- und Rindenzeichnung. Zur Orientierung ist noch der Schnitt Nr. 790 hervorzuheben, der das Splenium des Balkens trifft.

Die Gegend der hinteren Vierhügel ist mit den Schnitten 830 bis 870 getroffen. An pathologischen Veränderungen haben wir hier zu verzeichnen, daß eine Verringerung der Faserzüge in der Rinde der basalen Windungen des Schläfenlappens noch auffällt. Auf dem Schnitt 870 ist im Balken auf der linken Seite ein umschriebener heller Herd sichtbar. Die Gegend des Hippocampus zeigt auf diesen Schnitten wechselnd markhaltiges und degeneriertes Fasergewebe, sodaß sich die in der Nähe verlaufende Sehbahn nicht leicht erkennen läßt. Dieselben Veränderungen herrschen auch noch auf der Schnittreihe 900 bis 1000 vor. Nur wird der Herd im Balken hier links deutlicher sichtbar.

Die folgenden Schnitte Nr. 1000 bis 1200 führen uns in das Gebiet des hinteren Teils der Stammganglien. Es ist hierbei getroffen der Thalamus opticus und der Nucleus ruber. An diesem sind keinerlei Veränderungen sichtbar. Dagegen zeigen die Thalami beider Seiten eine Auflockerung der Faserdichte gegenüber dem normalen Hirn. Die in dieser Schnittserie gleichfalls mitgetroffenen Querwindungen zeigen nur auf der linken Hemisphäre eine Aufhellung des Fasergeflechtes der Rinde, ohne daß bestimmte sekundär degenerierte Bahnen, von hier ausgehend, sichtbar sind.

Mit der Betrachtung der nun folgenden Präparate Nr. 1200 bis 1700 gelangen wir in das für unsere Untersuchung wichtige Gebiet des Linsenkerns und der Projektionsbahnen, die durch die innere und äußere Kapsel von der Hirnrinde herabziehen.

Dieses Gebiet ist nun hier ausgezeichnet durch eine reiche Fülle von Veränderungen, die sich in vielgestaltiger Form dem Betrachter darstellen.

Zunächst zeigt sich, daß der Linsenkern in seiner gesamten Faserstruktur schwer geschädigt ist. Es fällt beiderseits der starke Faserschwund auf, der sowohl das Putamen, wie den Globus pallidus betrifft.

In der medial angrenzenden inneren Kapsel ist eine Unterbrechung der Pyramide in einer Ausdehnung von etwa 3 Millimetern sichtbar. Die lateral gelegene äußere Kapsel zeigt nur eine Lichtung der sie durchziehenden Faserbündel, dagegen keine Unterbrechung. Ferner findet sich ein Herd auf der linken Seite des Balkens, der sich durch die ganze Schnittreihe erstreckt. Dieses pathologisch veränderte Gebiet erstreckt sich bis zum Schnitt 1810, was etwa den hinteren zwei Dritteln beider Linsenkerne entspricht. Von hier ab gewinnen die befallenen Hirnteile in den folgenden Schnitten ihre normale Struktur wieder. Das vordere Drittel der Linsenkerne ist dann ohne wesentliche anatomische Veränderungen, ebenso sind die frontalwärts absteigenden Pyramidenfasern unversehrt. Die beiden Stirnhirne sind dann auch frei von pathologischen Bildern.

Im Hinblick auf diese schweren Veränderungen im Bereich des Striatums nimmt es einen wunder, daß die Kranke erst in den letzten 3 Wochen vor ihrem Tode Herdsymptome im klinischen Erscheinungsbild aufwies. Bei den vorliegenden Veränderungen des Linsenkerns handelt es sich unbedingt um wesentlich ältere Läsionen, die eben nur die vorher beschriebenen Allgemeinsymptome machten. Die motorische Aphasie, die ja erst in der letzten Woche auftrat, kann unmöglich dadurch bedingt gewesen sein. Vielmehr läßt sie sich leicht erklären aus der Unterbrechung der Pyramidenbahn links und aus der Schädigung der Faserbündel der Capsula externa.

Die klinisch diagnostizierte sensorische Aphasie hat keinen eindeutigen anatomischen Befund zur Grundlage. Wie der Befund lehrte, ist einmal der ganze linke Occipitallappen atrophisch und macht die Annahme einer optischen Agnosie sehr wahrscheinlich. Damit wäre das Nichtbenennen der Gegenstände durch die Patientin hinreichend erklärt. Zum andern könnte allerdings auch eine echte sensorische Aphasie im Sinne *Wernickes* vorliegen, die man

sich ohne weiteres aus der in den Schnitten sichtbaren Atrophie der linken Querwindungen und den dort sichtbaren sekundär degenerierten Fasern erklären kann.

Auf jeden Fall findet man für den Fall Döring ausreichende anatomische Grundlagen zur Erklärung der aphasischen Symptome, die eine Mitbeteiligung des Linsenkerns an der Sprachstörung völlig überflüssig erscheinen lassen.

Wenden wir uns noch einmal unserer ersten Frage zu, ob sich aus dem anatomischen Aufbau des Linsenkernes und seinen Faserverbindungen Schlüsse auf seine Funktion im Sinne eines Koordinationssystems der Sprache ziehen lassen, so kommen wir zu folgender Einsicht:

Histologisch weist der Linsenkern zwar besondere ihm eigene Zellformationen auf, doch können wir niemals aus einer besonderen Zellform auf eine besondere Funktion schließen.

Über die Verbindungen des Streifenhügels schreibt *M. Rose* [28]: „Der Streifenhügel weist eine Reihe striopetaler und striofugaler Bahnen auf. Zu den striopetalen zählen die Fasern aus dem Thalamus opticus, aus dem Höhlengrau des dritten Ventrikels, aus dem tuber cinerium, aus der Haube des Mittelhirns (Tegmentum pedunculi cerebri) und aus der Substantia nigra. Die striofugalen Fasern enden vor allem im äußeren Teil des Pallidums. Das Bestehen von direkten Faserverbindungen zwischen der Hirnrinde und dem Striatum wird von den meisten Autoren bestritten".

Cécile und *Oskar Vogt* [29]) beschreiben einmal ein striopallidäres Fasersystem, ferner einzelne Faserbündel, die sich der inneren Kapsel anschließen. Echte Faserverbindungen zwischen Cortex und Striatum lehnen sie mit Bestimmtheit ab: „Auch in Fällen, wo infolge elektiver Zellnekrose alle Zellen des Striatums zugrunde gegangen sind, oder im Zustand des Absterbens sich befinden, läßt das *Weigert-Pal*'sche Markfaserbild keine Degenerationen nach der Hirnrinde erkennen".

Aus Untersuchungen an der Leipziger Universitätsnervenklinik von Prof. *Niessl v. Mayendorf* über denselben Gegenstand geht ein ähnliches Ergebnis hervor. Man fand bei der üblichen Markscheidenfärbung, daß sich die Fasern vom Striatum elektiv braun färbten in einem Fall, gegenüber der tiefblauen Farbe der übrigen Faserbündel. Die Analyse des Faserverlaufs ergab hier, daß der

Linsenkern nur interlenticuläre Fasern und ein Assoziationssystem zum Schweifkern aufweist, ferner einige Faserzüge zur inneren Kapsel, die den Linsenkern mit der Brücke verbinden. Verbindungen zur Hirnrinde sind ebenfalls nicht vorhanden, wie die Präparate zeigen.

Diese anatomischen Untersuchungsergebnisse lassen es demnach auch sehr unwahrscheinlich erscheinen, daß irgendwelche Beziehungen zwischen Linsenkern und Aphasie bestehen.

ZUSAMMENFASSUNG:

Wenn ich meine Untersuchungsergebnisse noch einmal zusammenfassend mit den Fällen vergleiche, die im Schrifttum über die Linsenkernaphasie niedergelegt sind, so hat der Fall Walter sehr viel Gemeinsames im klinischen Erscheinungsbild, wie der Fall Fomm, in *Niessl v. Mayendorfs* „Aphasischen Symptomenkomplex". Zwar läßt sich bei dem Fall Walter, infolge des nicht so günstig lokalisierten Befundes allein in der äußeren Kapsel, wie es im Fall Fomm ist, nicht eine endgültige Entscheidung treffen. Da der Herd neben der äußeren Kapsel noch die Pyramidenbahn unterbricht, bleiben beide Wege für den Verlauf der Sprachbahn offen. Dagegen ist eine Mitbeteiligung des Linsenkerns an der Sprachstörung wenigstens aus dem anatomischen Befunde mit Sicherheit auszuschließen.

Der zweite Fall, Döring, reiht sich in seiner Deutung dem Fall von *Mills* und *Spiller* und den Fällen Nr. 12 und 13 von *Liepmann* in der Arbeit „Zum Stande der Aphasiefrage" an. In all diesen Fällen ist teils der gesamte linke Linsenkern oder große Teile beider Linsenkerne durch Erweichungsherde zerstört, „bei guter Sprache".

Werten wir nun die in dieser Arbeit unternommenen Untersuchungen, so kann man die Ansicht vertreten, daß eine Bedeutung, wie sie *Mingazzini* dem Linsenkern für die Sprache gab, vollkommen abzulehnen ist. Vielleicht hat dieser Autor bei seiner Konzentration auf den Linsenkern andere Herde, die wichtige Bahnen unterbrechen, übersehen.

Die Wichtigkeit der „Zone lenticulaire" *Pierre Marie*'s erklärt sich aus der großen Umrahmung, die ihr der Autor gab. Sie umfaßt ja die Projektionsbahnen durch die äußere und durch die innere Kapsel, die eben die motorische Sprachbahn bergen.

Eine Beteiligung des Linsenkerns an der Sprachfunktion konnte bei genauer Analyse der Fälle teils völlig abgelehnt werden, teils nur als äußerst unwahrscheinlich angenommen werden.

SCHLUSS:

Wie schon eingangs erwähnt, können wir eben nicht die „Sprache“ lokalisieren, sondern nur „das Instrument, mit dessen Hilfe der physikalische Vorgang des Sprechens produziert wird“[30]). Dieses Instrument hat nun zur Grundlage den einfachen Mechanismus eines Reflexvorganges zwischen dem sensorischen und dem motorischen Sprachzentrum vermittels der Projektionsfasern zu den Nerven für die Sprachmuskeln. Ob dieser Apparat überhaupt durch ein besonderes histologisches Strukturbild ausgezeichnet ist, erscheint noch sehr fraglich [31]).

Sicher ist es aber eine für sich arbeitende funktionelle Einheit, in die der Linsenkern, der einem anderen System, dem extrapyramidalen System, angehört, nicht einzugreifen braucht. Damit wird nun keineswegs ausgeschlossen, daß das extrapyramidale System in einer anderen Richtung einen Einfluß auf die Sprache ausübt. So schreibt *R. Bing*[32]) darüber: „Daß auch die Stammganglien des Gehirns bei der Sprachfunktion eine gewisse Rolle spielen, ist gerade in neuester Zeit evident geworden, und zwar durch das Studium der Parkinson'schen Krankheit, des Parkinsonismus postencephaliticus und ähnlich lokalisierter Affektionen. Für solche sind unter anderem die Monotonie der Sprache und ihr Mangel an Modulation charakteristisch, Störungen, die einer Alteration der sog. „musischen Sprachelemente“ — Tonfall, Sprachmelodie, Abtrennung der Satzelemente durch Pausen, Sprachrhythmus usw. — ihren Ursprung verdanken und die sprachliche Verständigung mit dem Mitmenschen schon an und für sich erheblich erschweren können! Auch dürfte die Spontaneität des Sprechens, der Antrieb zu sprachlicher Äußerung (wie überhaupt zu Handlungen irgend welcher Art!), nicht nur vom Stirnhirn, sondern auch von den Stammganglien beherrscht sein“.

Literaturangabe.

1. Liepmann-Kramer: Lehrbuch der Nervenkrankheiten, 1925, S. 393, 396, 402, 403.
2. a) Broesike: Lehrbuch der normalen Anatomie des menschlichen Körpers, 1926, S. 419.
   b) Höber: Lehrbuch der Physiologie des Menschen, 1931, S. 441.
   c) Bumke: Lehrbuch der Geisteskrankheiten, 1924, S. 288.
3. Liepmann-Kramer: Lehrbuch der Nervenkrankheiten, 1925, S. 348.
4. a) Niessl von Mayendorf: Die linke dritte Stirnwindung spielt keine Rolle im zentralen Mechanismus der Sprache. Münch. med. Wochenschr, 1910, Nr. 21, S. 1115.
   b) Derselbe: Über die angebliche Bedeutung des sogenannten Broca'schen Läppchens für den motorischen Sprachakt. Monatsschr. f. Psych. und Neurol, 1926, S. 130, 146.
   c) Derselbe: Das Geheimnis der menschlichen Sprache, Wiesbaden. Bergmann. 1914. Aus den Vorträgen der 85. Versammlung deutscher Naturforscher und Ärzte, S. 7.
5. Derselbe Projektionsfaserung und Stammstrahlung, Archiv f. Psych., Bd. 63, H. 2.
6. Derselbe: Über Prinzipien der Gehirnmechanik, 1926. Antrittsvorlesung am 5. Juni 1926, S. 15.
7. Liepmann-Kramer: Lehrbuch der Nervenkrankheiten, 1926, S. 349.
8. Liepmann-Quensel: Monatsschr. f. Psych. und Neurol., Bd. XXVI, S. 191.
9. Vogt Oscar und Cécile: Zur Lehre der Erkrankungen des striären Systems, 1920, S. 686—690.
10. Niessl von Mayendorf: Vom Lokalisationsproblem der artikulierten Sprache, 1930, S. 4.
11. Derselbe: Der aphasische Symptomenkomplex und seine corticale Lokalisation, 1911, S. 36.
12. Liepmann: Zum Stande der Aphasiefrage. Neurol. Zentralbl., 1909, Nr. 9, S. 16.
13. Niessl von Mayendorf: Der aphasische Symptomenkomplex und seine corticale Lokalisation, 1911, S. 47.
14. Moutier: L'Aphasie de Broca, 1908, S. 143.
15. Liepmann: Zum Stande der Aphasiefrage. Neurol. Zentralbl., 1909. Nr. 9, S. 30.

16. Niessl von Mayendorf: Der aphasische Symptomenkomplex und seine corticale Lokalisation, 1911, S. 46.

17. Mingazzini: Das Linsenkernsyndrom. Zeitschr. f. die ges. Neurol. und Psych., 8. 85, S. 87.

18. Bastian: Über Aphasie und andere Sprachstörungen, b: organische Läsionen. 1912.

19. Dedié: Zur Aphasiefrage. Zeitschr. f. die ges. Neurol. und Psych., 1926, S. 208.

20. Moutier: L'Aphasie de Broca, 1908, S. 306—315.

21. Liepmann: Zum Stande der Aphasiefrage. Neurol. Zentralbl., 1909, Nr. 9, S. 24 und 25.

22. Mingazzini: Siehe Literaturangabe unter Nr. 17.

23. Schaffer: Beitrag zur Insel-Linsenkernaphasie. Journal für Psych. und Neurol., 1930, 40, S. 180.

24. Mills und Spiller: Journal of Nerv. and Ment. Dis., Aug. and Sep. (zit. aus „Der aphasische Symptomenkomplex" von Niessl von Mayendorf).

25. Niessl von Mayendorf: Zur Frage der sogenannten parietalen Aphasie. Zeitschr. f. die ges. Neurol. und Psych. Jahrg. 1933, S. 1, Fall 7 und 8.

26. Marinesco und Kreindler: Sprache, Aphasie und bedingte Reflexe. Zeitschr. f. die. ges. Neurol. und Psych., 1933, S. 145.

27. a) Thiele: Aphasie, Apraxie, Agnosie. Bumke, Handbuch der Geisteskrankheiten, Bd. II, S. 243 und 260.

b) Derselbe: Aphasie. Apraxie, Agnosie. Fortschritte, 3. Jahrg. 1931, S. 367.

28. Rose: Der Streifenhügel und seine Verbindungen. Handb. der Neurol., O. Bumke und O. Foerster, Bd. L. 1935, S. 550.

29. Cécile und Oscar Vogt: Zur Kenntnis der pathologischen Veränderungen des Striatum und des Pallidums und zur Pathophysiologie der dabei auftretenden Krankheitserscheinungen, 1919, S. 8—9.

30. Niessl von Mayendorf: Aus der Vorlesung: „Gehirn und Sprache", gehalten im Sommersemester 1936.

31. Derselbe: Das Geheimnis der menschlichen Sprache. Wiesbaden, Bergmann, 1914. Aus den Vorträgen der 85. Versammlung deutscher Naturforscher und Ärzte, S. 10 und 16.

32. Bing: Lehrbuch der Nervenkrankheiten, 5. Auflage, Berlin-Wien 1937. S. 339—340.